骨盆：分解图

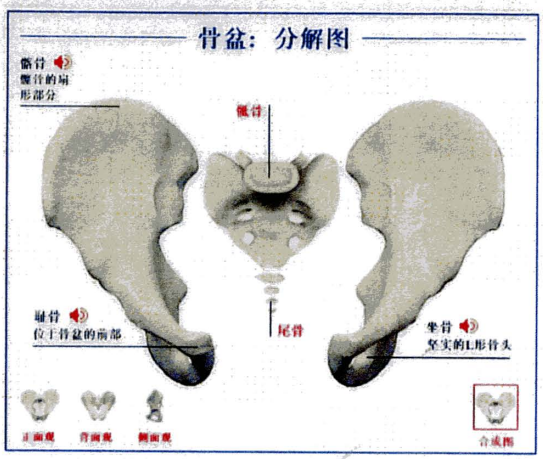

手骨

我们的每只手上都有27块骨头，这些骨头分布合理，具有多种功能：既能进行强有力的握紧动作，也能完成非常精巧的动作。人体的手骨分为三组：它们是腕骨、掌骨和指骨。

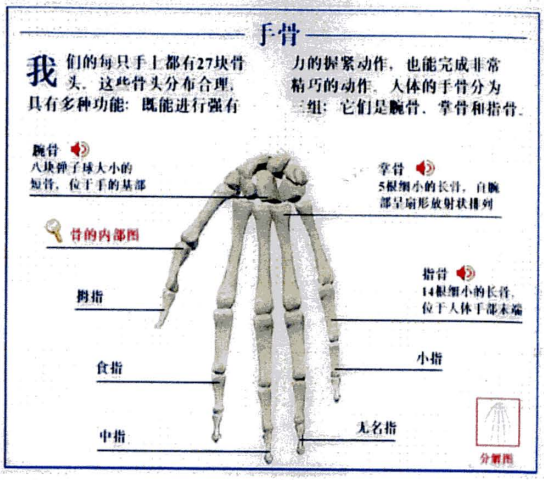

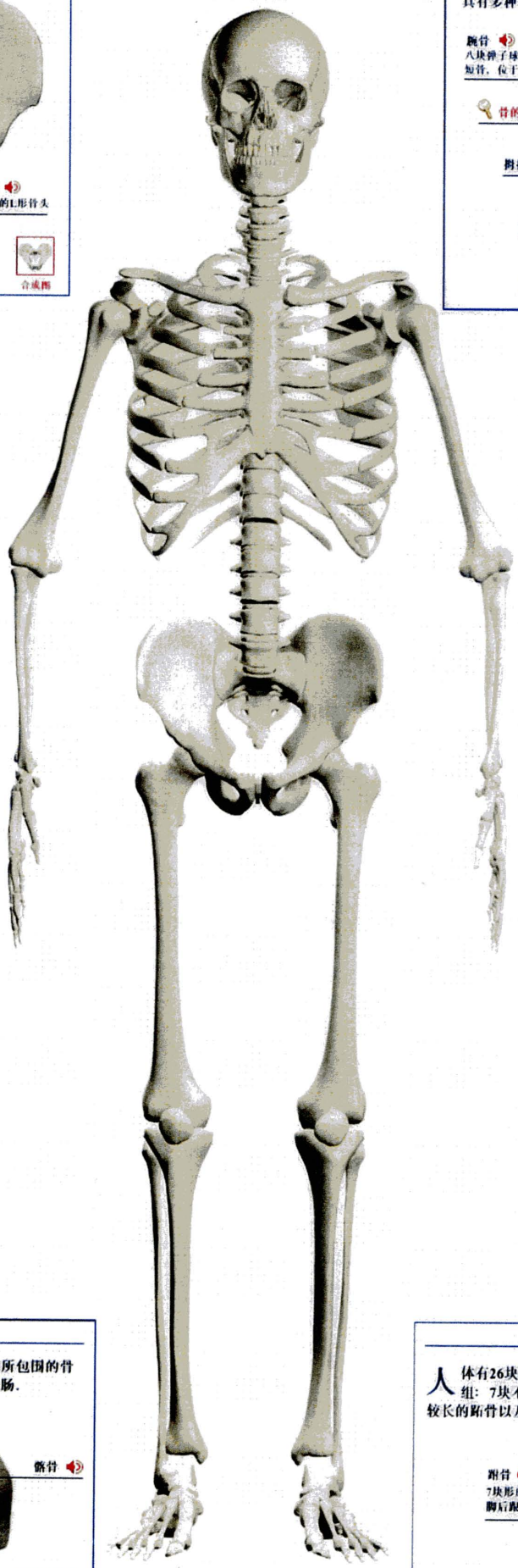

骨盆背面观

骶髂关节通过坚韧的韧带组织，将人体骨盆正面和背面连接在一起的关节。它使得骨盆坚实而且稳固，并保护着所包围的骨盆器官，如膀胱和大肠。

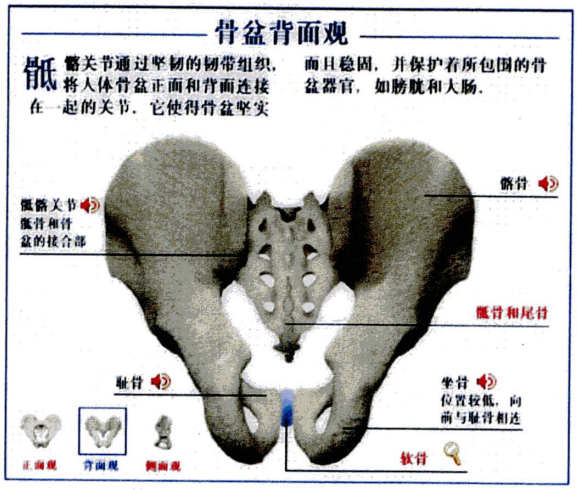

足骨

人体有26块足骨，它们分为三组：7块不规则的跗骨，5块较长的跖骨以及14块趾骨。跗骨和跖骨构成脚后跟，脚踝，以及脚弓；而趾骨则构成脚趾。

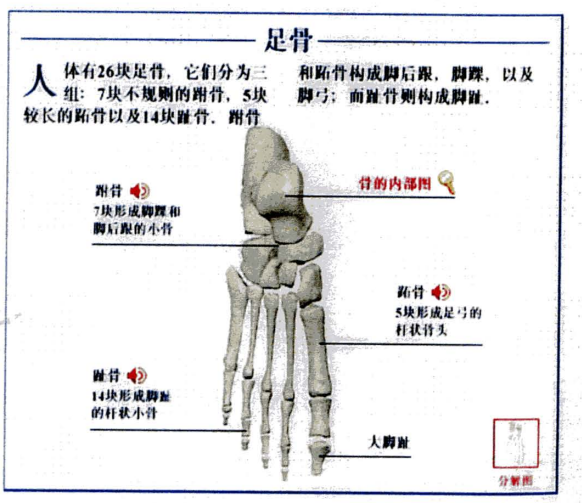

手骨：分解图

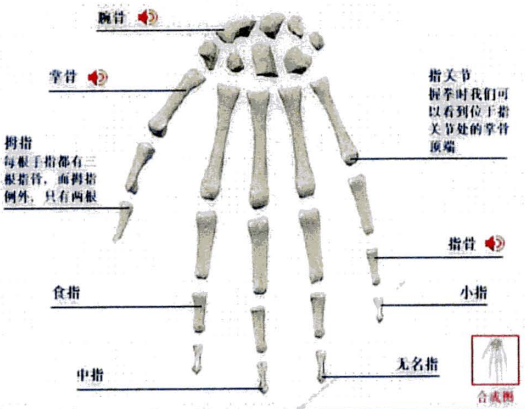

小腿骨

胫骨和腓骨是人体的两根小腿骨，连接着膝部和踝部。胫骨的长度和重量在人体中仅次于大腿骨。胫骨支撑着人体，当我们站立时，它将我们的体重传到足部。而相对于胫骨略显瘦小的腓骨并不承受我们的体重，它起着增强踝关节的作用。



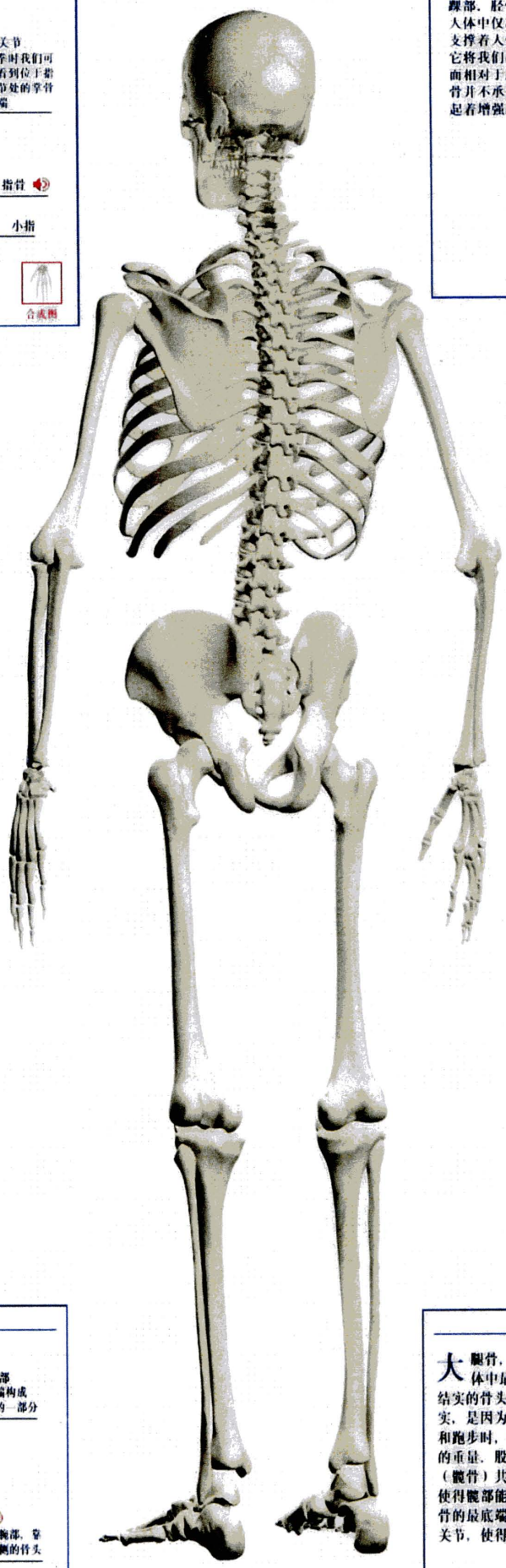

前臂骨：掌心向前

人体的前臂骨由桡骨和尺骨构成。这两根细长的骨头彼此连接在一起，并与上臂骨（肱骨）在肘关节处汇合。桡骨和尺骨从肘部一直到腕部，交错在一起，这样当我们转动前臂时，掌心就可以向前或向后。



大腿骨
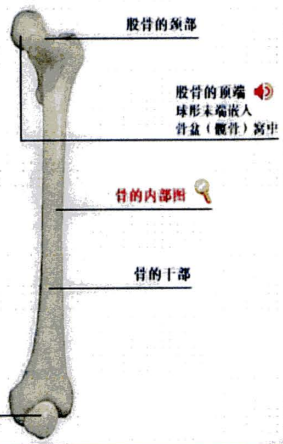
大腿骨，也称股骨，是人体中最长、最重也是最结实的骨头。它之所以如此坚实，是因为当我们站立、行走和跑步时，它都必须支撑人体的重量。股骨的最顶端与骨盆（髋骨）共同形成球窝关节，使得髋部能够自由地活动。股骨的最底端与小腿骨形成屈戌关节，使得人体能够屈膝。